ESTUDIO DE COLISIONES DE CARCINOMA BASOCELULAR CON NEOPLASIAS DE LA UNIDAD FOLÍCULO-SEBÁCEO-APOCRINA.*

Comparativa con colisiones de carcinoma espinocelular con neoplasias de la unidad folículo-sebáceo-apocrino.

Enric Piqué-Duran

Sección Dermatología.
Hospital Dr José Molina Orosa de Lanzarote
Ctra Arrecife-Tinajo, km 1,3
35500 – Arrecife (Las Palmas)
e-mail: enric@aedv.es
Tfno: 928 59 54 42

** Trabajo Ganador del Premio del Excelentísimo Ayuntamiento de Santa Cruz de Tenerife convocado por la Real Academia de Medicina de Santa Cruz de Tenerife (Canarias) 2018*

INTRODUCCIÓN

Sin tener en cuenta los carcinomas espinocelulares (CEC) in situ, que incluirían las queratosis actínicas, la enfermedad de Bowen y la eritroplasia de Queyrat, el carcinoma basocelular (o carcinoma tricoblástico) es el tumor maligno más frecuente. Supone el 70% de los tumores malignos cutáneos.[1] Se calcula que entre un 28 y un 33% de la población desarrollará un carcinoma basocelular (CBC) a lo largo de su vida.[2] La incidencia de cáncer cutáneo no melanoma (que incluye principalmente el CBC y CEC) ha seguido una línea ascendente en los últimos registros analizados (2003-2007)[2]. En uno de los escasos estudios de incidencia en España[3], el CBC presentó una incidencia de 148,27 casos por 100.000 habitantes/año[3].

El CBC debe su nombre a su semejanza con la capa basal epidérmica; sin embargo, es en realidad un tumor folicular, pues deriva de células foliculares germinativas[4,5]. Por lo que la nomenclatura correcta debería ser "carcinoma tricoblástico". Aunque la mayoría de autores, están de acuerdo en este punto, es tal el arraigo de la denominación CBC que se acepta de forma unánime. Hasta tal punto está afianzado el término CBC, que se expone en el apartado de tumores epidérmicos en muchos de los más prestigiosos libros de Dermatopatología y Dermatología[1,6], y de la misma forma no se considera en aquellos capítulos o tratados que discuten los tumores foliculares[7,8].

El folículo piloso forma parte de la unidad folículo-sebáceo-apocrina (uFSA), que incluiría además las glándulas apocrinas y las sebáceas. La uFSA tiene un mismo origen embriológico a partir de la papila folicular embrionaria.[9] No es de extrañar pues, que algunos CBC muestren diferenciación hacia otros elementos de la uFSA. De esta forma se han descrito algunas variantes relativamente frecuentes como el CBC queratósico, con diferenciación queratósica (hacia el infundíbulo folicular); o casos excepcionales de CBC con diferenciación ductal, con diferenciación hacia los conductos excretores apocrinos; CBC con diferenciación sebácea, con presencia de sebócitos en distintas fases de maduración; CBC con diferenciación matricial, con presencia de células sombra, indicativo de diferenciación matricial. Con frecuencia las áreas de diferenciación hacia otros elementos de la uFSA son focales, pero también son innegables. Contrariamente, el carcinoma espinocelular (CEC), que deriva de las células epidérmicas, solo presenta diferenciación queratósica.

Por nuestra experiencia, consideramos que la colisión de CBC con neoplasias de la uFSA es más frecuente que la asociación del CEC con las mismas neoplasias, probablemente debido a su origen embriológico común. Por lo que se decidió realizar el presente trabajo que expone los casos de colisión de CBC con otras neoplasias de la uFSA y las compararlas con

los casos de CEC asociados a dichas neoplasias.

MATERIAL Y MÉTODO

Modificando la definición de Boyd[10], se entiende por colisión: "la presencia de 2 a más neoformaciones en contacto o relación en una misma muestra de biopsia".

Se revisaron los informes de las biopsias cutáneas de los archivos de anatomía patológica de nuestro Hospital desde Enero de 2005 hasta Julio de 2017 en busca de los casos que asociaban CBC con otra tumoración de la uFSA. Para ello se analizaron los informes cuyo diagnóstico era CBC. Los criterios de búsqueda para determinar los CBC que asociaban otra lesión folicular, apocrina o sebácea fue que: a) existieran 2 o más diagnósticos en el informe de la misma biopsia, b) que el informe indicara que había colisión de tumores, c) también se revisaron los diagnósticos de CBC con algún tipo de diferenciación, incluyendo los basoescamosos, d) las variantes de CBC de células claras y e) las variantes queratósicas de CBC. En aquellos casos que ofrecían dudas, se revisaron directamente las laminillas para determinar si existía o no colisión de tumores.

Para los casos de CEC se siguieron los mismos criterios salvo que el punto e), lógicamente con respecto al CEC. No se consideraron para este estudio los CEC in situ (queratosis actínicas, enfermedad de Bowen, eritroplasia de Queyrat).

Se excluyeron para el estudio aquellos informes en los que quedaba claro que a) aunque había 2 o más diagnósticos, las lesiones no estaban en contacto, por lo tanto no lo consideramos una colisión. b) Como tampoco se incluyeron aquellos CBC o CEC que aunque presentaran algún tipo de diferenciación, no presentaban 2 lesiones en la misma muestra y c) los casos que estaban en el contexto de un nevus sebáceo de Jadassohn. d) Tampoco se consideraron las colisiones de CEC y CBC.

Se examinaron las laminillas con hematoxilina/eosina, y los estudios inmunohistoquímicos realizados. En casos que así se consideró se solicitaron nuevos cortes y tinciones. Según el caso se realizó estudio inmunohistoquímico con BerEp4, CEA, Actina músculo liso, EMA, citoqueratina AE1/AE3, Ki67. Para el estudio inmunohistoquímico se utilizó el método Biotina-Avidina, usando diaminobenzidina como cromóforo.

A nivel histopatológico se valoró el tipo de CBC, según la clasificación de la WHO[11] y la localización de la neoplasia folicular en relación con el CBC.

Además de los hallazgos histopatológicos, a través de la historia clínica se valoraron datos epidemiológicos y clínicos de los pacientes que incluían edad, sexo, antecedentes patológicos de interés, antecedentes de lesiones cutáneas previas, el diagnóstico clínico de sospecha, estado de inmunosupresión, y evolución.

RESULTADOS

Entre Enero de 2005 y Julio de 2017 hubo 23.265 biopsias cutáneas, de las cuales 3247 correspondieron a CBC. Lo que supone un 13,96% de las biopsias. Se seleccionaron 23 biopsias sospechosas de presentar una colisión de un CBC y una neoplasia de la uFSA. Tras una revisión exhaustiva de los 23 casos, se excluyeron 11 de ellos por: a) 3 por presentar las lesiones a distancia, por lo que aunque estaban presentes en la misma muestra no los consideramos una colisión; b) 3 porque asociaban un CBC con un "quiste roto" donde solo se hallaba una reacción granulomatosa a cuerpo extraño. Dado que los CBC queratósicos e infundibuloqísticos pueden contener estructuras quísticas, no podíamos asegurar que esa reacción proviniera de un quiste infundibular "independiente" del CBC. C) Finalmente se desestimaron 5 casos más porque aunque asociaban una estructura quística, ésta era de pequeño tamaño, por lo que lo consideramos dilataciones de los ductos sudoríparos o infundíbulos, sin alcanzar a nuestro juicio la categoría de quiste. Por lo que 12 casos fueron considerados aptos para el estudio.

En cuanto a los CEC, se diagnosticaron 825 casos en el mismo periodo de tiempo. Lo que supone un 3,55% de las biopsias. Se seleccionó un único caso sospechoso, que se desestimó por estar ambas lesiones a distancia. La relación entre CBC/CEC fue de aproximadamente 4:1.

En consecuencia se analizan únicamente los casos de CBC asociados a neoplasias de uFSA. Los 12 casos que conforman la presente serie estaban integrados por 4 hidrocistomas (Fig 1), 3 quistes infundibulares, 2 esteatocistomas (Fig 2), 2 triquilemomas , 1 espiradenoma (Fig 3) y 1 hidradenoma de células claras36 (Fig 4)asociados a CBC. En el caso 7 colisionaban un quiste infundibular y un hidrocistoma con un CBC. Estas colisiones suponen pues un 0,05% de todas las biopsias, y un 0,13% de los CBC. Las tablas 1 a 3 detallan los datos epidemiológicos, histopatológicos e inmunohistoquímicos de los casos.

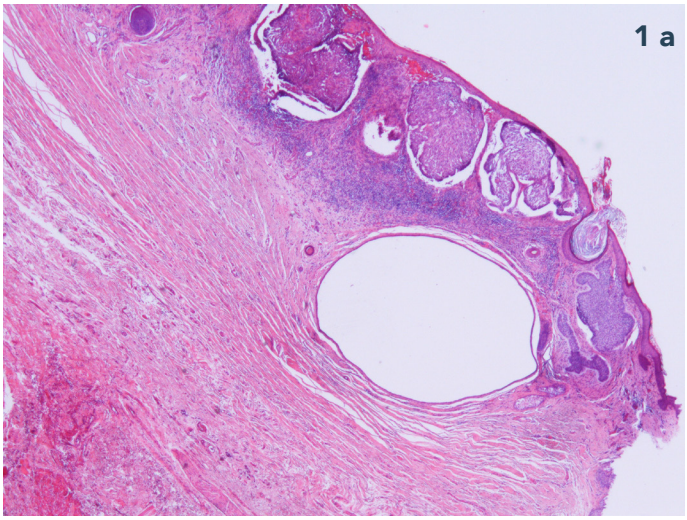

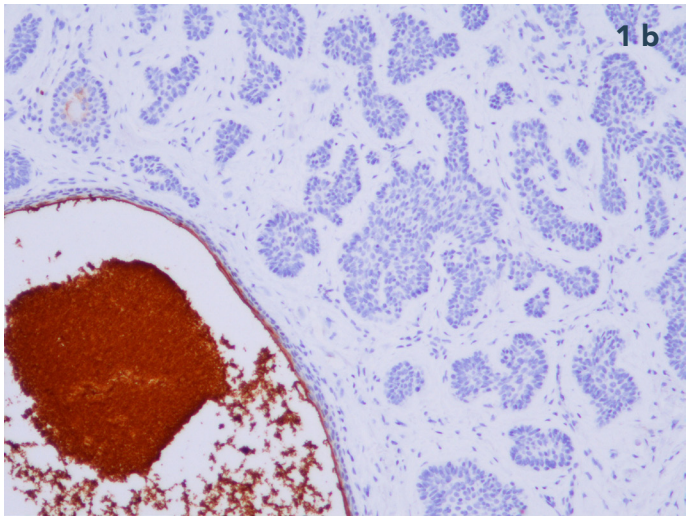

Figura 1.- a) Caso 1. CBC nodular que colisiona con una lesión quística de pared fina, sin contenido, de localización inferior que correspondió a un hidrocistoma. (H&E x20) b) Caso 8. Tinción con CEA que marca la capa luminal del hidrocistoma. El CBC es negativo.(CEA x100)

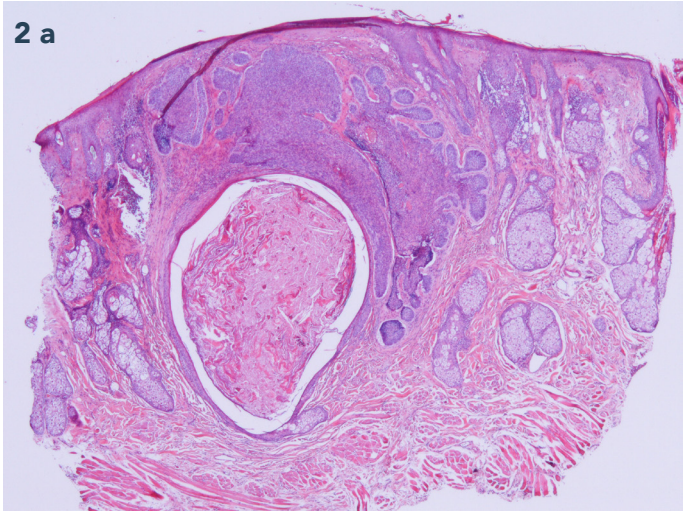

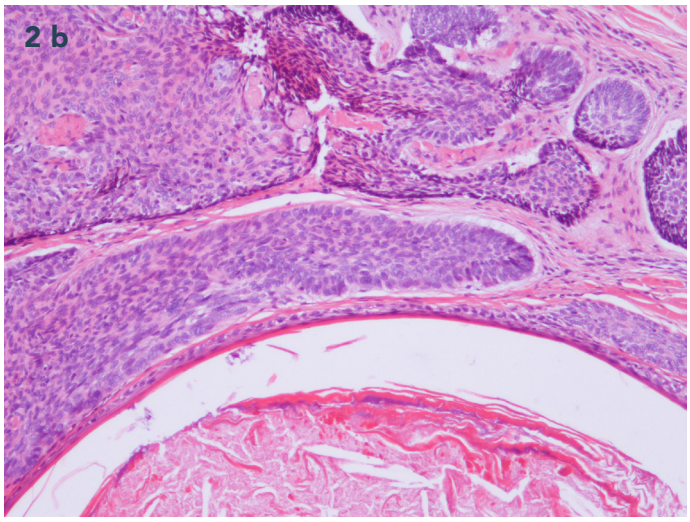

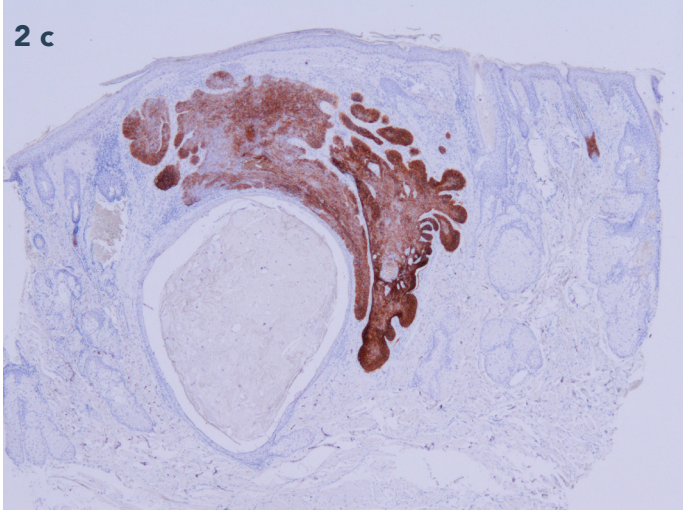

Figura 2.- a) Caso 6. CBC que se consideró nodular/ micronodular por la presencia de algunos nódulos de pequeño tamaño. Debajo del tumor se aprecia un esteatocistoma que contiene sebolema y presenta una glándula sebácea bien formada en su porción inferior. (H&E x20) b) Caso 6. Detalle del CBC en íntimo contacto con la pared quística que muestran una celularidad similar. Nótese la presencia de sebolema en el interior del quiste y la presencia de una cutícula intensamente eosinófina en el borde luminal del esteatocistoma. (H&E x100) c) Caso 6.Tinción con BerEp4 que era negativa para el esteatocistoma, mientras el CBC mostraba una intensa positividad. (BerEP4 x20)

La serie estaba formada por 7 mujeres y 5 varones, con una edad media de 66,91 años (26-91). El caso 5 correspondió a un varón de 26 años afecto de xeroderma pigmentosum. En 3 casos se consideró que había inmunosupresión. El caso 2 no se consideró como inmunodeprimido aunque falleció por un cáncer pulmonar 3 años después del diagnóstico de la colisión. Además del caso 2, fallecieron otros 2 casos.

La mayoría de las lesiones se localizaron en el polo cefálico (9/12), mientras que el resto se encontraban en tronco (3/12). El tipo de CBC que se halló fue nodular (5/12), micronodular (4/12), adenoide (2/12) , superficial (2/12) e infiltrativo (1/12) . A tener en cuenta que en 2 casos tenían un patrón mixto. Es de destacar que los 2 casos de triquilemomas se asociaban a CBC superficiales. No apreciamos otro tipo de

correlación entre el tipo de CBC y el tipo de neoplasia de la uFSA asociada.

En 8/12 casos la neoplasia de la uFSA tenía una localización inferior con respecto al CBC. Siete de estos 8 casos correspondieron a quistes, y el restante al espiradenoma (Fig 1, 2 y 3) . Mientras que el resto, 4/12 casos estaban entremezclados con el CBC (Fig.4).

El caso 11, presentaba además una queratosis seborreica que colisionaba con el triquilemoma y el CBC superficial.

Los estudios inmunohistoquímicos permitieron diferenciar mejor las 2 neoplasias. La tinción con BerEp4 (realizada en 11/12) marcó claramente los CBC en todos casos, mientras que fue negativa en el resto a excepción de las células claras del hidradenoma de células claras (caso 9)(Fig. 2c, 3b 4b), y de forma focal un triquilemoma. El CEA (realizado en 9/12) marcó el área luminal de los hidrocistomas (Fig 1b), y los ductos, siendo negativo en los CBC. También marcó de forma discontinua y lineal la luz de uno de los esteatocistomas (caso 6). La Actina de músculo liso (realizada en 7/12), mostró positividad en 5/7 de los CBC. En los hidrocistomas la actina marcaba una hilera fusiforme periférica a la lesión que correspondía a las células mioepiteliales que lo rodean. En uno de los esteatocistomas marcaba de forma intensa y focal en un área del estroma, que correspondía a la presencia de músculo liso que con frecuencia asocia dicha lesión. Más curiosa era la marcación del espiradenoma que mostraba positividad para la capa de células basales periféricas y un reticulado central dejando un ribete sin marcar entre ambos. El EMA (realizado en 2/12) fue negativo para todos los CBC, mientras que mostró positividad para dos de los tipos celulares del hidradenoma de células claras, y marcaba algunas células aisladas del espiradenoma .

DISCUSIÓN

La colisión de tumores se considera un hallazgo casual. Se trata de un hecho infrecuente. La mayor serie descrita encontró una incidencia de 69 colisiones por 40000 biopsia (0,17%).[10] Como es de esperar, la mayoría de colisiones corresponden a lesiones frecuentes, como queratosis seborreicas[12], nevus melanocíticos[10] y carcinomas basocelulares[10], que generalmente colisionan entre sí.

Se han descrito colisiones entre el CBC con otros tumores como CEC[13,14], melanoma[15,16], queratosis seborreicas[12], nevus melanocítico[10], y neurofibromas[9]. La casuística de colisión entre CBC y neoplasias de la uFSA es aún más escasa habiéndose comunicado algún caso de CBC asociado a carcinoma sebáceo[17], tricofoliculoma[18], tricoepitelioma[19,20](algunos en el contexto de un síndrome genético[21]), hidrocistoma[22] y triquilemomas[23,24] . Nuestra serie es la mayor descrita hasta el momento, y describe colisiones de CBC inéditas hasta el momento como son: con quiste infundibular, esteatocistoma, espiradenoma e hidradenoma de células claras.

En cuanto a las colisiones de CEC son con mucho menos descritas. Además de la colisión con el CBC[13,14], se ha descrito una colisión con melanoma in situ[25]. Sin hallar ninguna referencia a colisiones con neoplasias de la uFSA, como ocurría en nuestra serie.

Merece la pena destacar un artículo que presentaba un CEC que aparecía sobre un hidrocistoma con metaplasia escamosa[26]. De la misma forma se han descrito CEC que aparecían sobre quistes infundibulares[27], al igual que CBC que nacían de quistes infundibulares[28]. Sin embargo, se trata de ejemplos de transformación o malignización de una lesión y no una verdadera colisión.

Aunque, las colisiones se consideran un hallazgo casual, pensamos que hay algunos factores que pueden influir en su aparición. Por un lado la gran frecuencia de algunas lesiones como las queratosis seborreicas o los nevus melanocíticos, hace que sea más probable que colisionen. También puede favorecer una colisión de tumores el hecho que compartan algún factor etiológico. De este modo, la colisión entre CBC, CEC y melanomas podría justificarse porque en todos ellos influye el daño actínico.

No sabemos por qué las neoplasias de la uFSA colisionan de una forma más frecuente con CBC que con CEC. Es posible que el origen embriológico común de estas neoplasias favorezca de algún modo la aparición de dos lesiones distintas en el mismo punto. Nuestra serie está constituida en su mayoría (8/12) por lesiones quísticas, que se localizaban inferiormente al CBC. Es posible que una estrangulación mecánica del ducto o folículo provoque una dilatación quística inferior. Al respecto se podría argumentar que la forma de crecimiento influya en la aparición de estructuras quísticas. Nuestros casos se han asociado con CBC nodular, micronodular y adenoide, quizás una forma de crecimiento más expansivo que

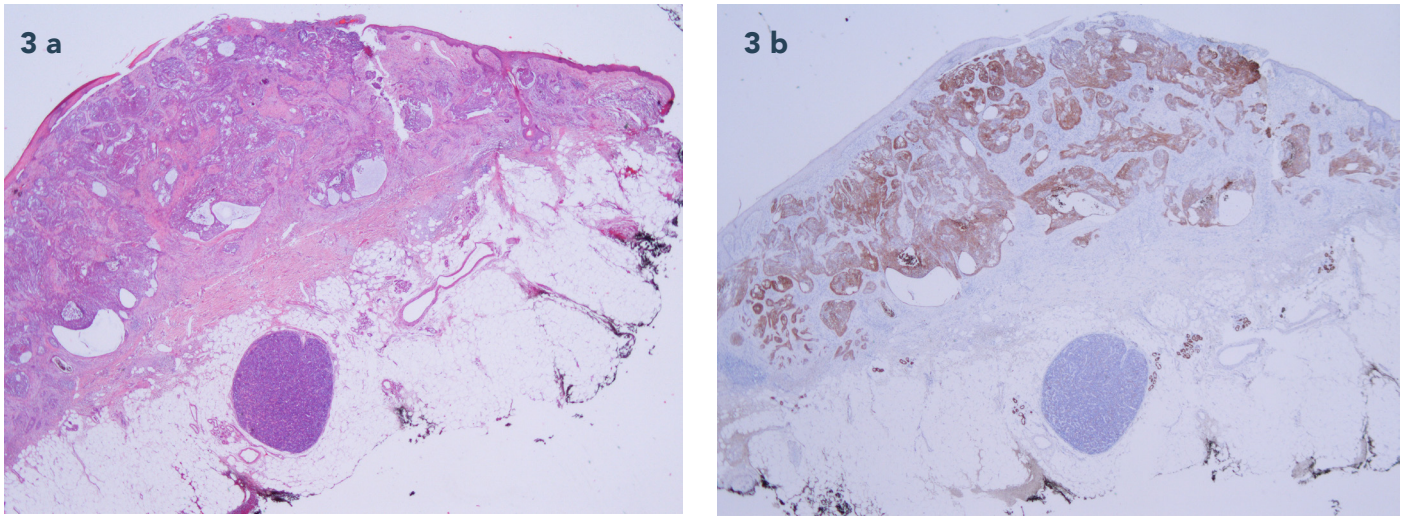

Figura 3.- a) Caso 4. A nivel superficial se aprecia un CBC nodular con areas infiltrativas. Separado del mismo e inferior a este se aprecia un tumor redondeado basaloide, que a primera vista se podría confundir con un nido de CBC, pero que correspondía a un espiradenoma. (H&E x 10) b) Caso 4. Tinción con BerEP4 que mostraba la positividad del CBC y la negatividad del espiradenoma. (BerEP4 x10)

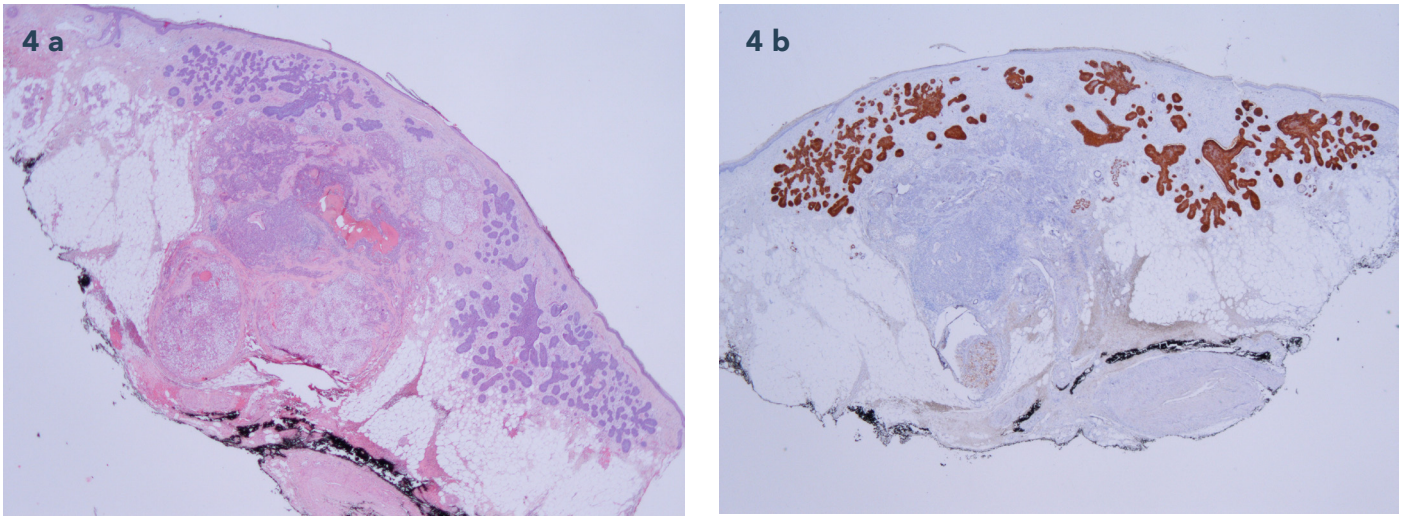

Figura 4.- a) Caso 9. A primera vista se observa un tumor complejo formado por distintos tipos celulares difícil de interpretar. En los laterales en dermis papilar y reticular se aprecían nidos intensamente basófilos, alguno de ellos con una hendidura entre tumor y estroma, que correspondía a un CBC micronodular. A nivel central se aprecia otra tumoración que alcanza sucutis. A nivel de grasa ésta tumoración estaba formada por un gran nódulo de células claras que contenían espacios en su interior, algunos vacíos y otros con contenido hemático. Superficial a dicho nódulo se aprecia otro nódulo más irregular que también contiene espacios de contenido hemático, con unas células basófilas, pero de menor intensidad que el CBC. Hay áreas que entremezclan las células claras y las basófilas menos intensas. Esta tumoración central correspondía a un hidradenoma de células claras. (H&E x10) b) Caso 9. Tinción con BerEP4 que distingue claramente el CBC (positivo) y el hidradenoma de células claras negativo salvo una positividad leve en las células claras (BerEP4 x10)

infiltrativo. No tenemos referencia sobre el tiempo de evolución de los CBC, por lo que no podemos valorar si la velocidad de crecimiento puede tener alguna importancia. En cualquier caso, resulta curioso que de 3247 CBC analizados solo en 8 de ellos se hallara una estructura quística subyacente, si la explicación fuera únicamente una estrangulación mecánica, sería esperable un mayor número de colisiones entre CBC y quistes.

Otro factor que puede influir en la aparición de una colisión podría ser que ambas lesiones tengan una misma alteración genética como podría ser el caso de los CBC y los tricoblastomas. Si bien en algunas ocasiones el tricoblastoma se transforma en un CBC, en otras la delimitación de ambas lesiones es abrupta, sin zona de transición, lo que hace pensar que se trata de una verdadera colisión.[19,20] Finalmente, un estroma similar o relacionado al proceder de la misma unidad embriológica podría ser un factor favorecedor en la aparición de nuevas neoplasias relacionadas, por un fenómeno de inducción.[29]

Curiosamente nuestros casos de triquilemoma, al

igual que 3 de los 4 casos descritos en la literatura[23,24] colisionaron con CBC superficiales. Muchos autores consideramos que el triquilemoma una variante de verruga. Es posible que el CBC modifique la epidermis de forma que sea más susceptible a este tipo de infección, de una forma similar a lo que ocurre con las queratosis seborreicas que con frecuencia se sobreinfectan por virus del papiloma humano.

En nuestra serie un factor que puede tener importancia para desarrollar una colisión podría ser el estado de inmunosupresión del paciente En nuestra serie 3/12 pacientes padecía de un proceso neoproliferativo y/o recibían tratamiento inmunosupresor, mientras que un cuarto paciente falleció por cáncer pocos años después.

El diagnóstico de las colisiones de CBC con una neoplasia de la uFSA supone un verdadero reto diagnóstico. Por un lado, el CBC puede presentar diferenciación hacia algunas estructuras de la uFSA, y por otro las neoplasias de la uFSA suelen tener un aspecto basaloide.

El CBC queratósico y en especial el CBC infundibuloquístico, presentan estructuras quísticas que remedan un quiste infundibular, que con frecuencia contienen una queratina hojaldrada. Sin embargo, en estos casos la pared del quiste está formada por CBC, suele presentar un tamaño discreto y suelen ser múltiples. En cambio, en el caso de una colisión el quiste infundibular es único y de gran tamaño, sin conexión directa con los nidos de CBC.

El hidrocistoma y el esteatocistoma presentan una pared fina, a menudo comprimida, lo que determina que no se observe la secreción por decapitación o dificulte la visión de la cutícula, respectivamente. Ambos quistes suelen carecer de contenido, aunque los hidrocistomas pueden contener un material granular debido al material secretado, y los esteatocistomas pueden contener sebolema. En cualquiera de estos supuestos, se pueden confundir con facilidad con un nido de CBC con amplia necrosis central, en especial si la biopsia es superficial[32]. En el caso de los esteatocistomas la presencia de cutícula a nivel luminal o de un lobulillo graso bien formado adyacente al quiste nos puede orientar hacia el diagnóstico correcto, como ocurrió en nuestros 2 casos. En casos dudosos, los estudio inmunohistoquímicos permiten una fácil distinción pues el BerEP4 marca claramente el CBC mientras la pared del quiste es negativa , y en el caso de los hidrocistomas la positividad de la capa luminal para CEA lo distingue claramente del CBC .

Nuestros casos de triquilemomas colisionaban con CBC superficiales. Estos últimos se caracterizan por pequeños nidos basaloides con empalizada periférica que cuelgan de la epidermis con frecuencia con una hendidura que separa los nidos tumorales del estroma. Mientras que los triquilemomas son nódulos que también contactan con la epidermis, formados por nidos de células pálidas rodeadas de una gruesa membrana basal. Pueden presentar una silueta de verruga con papilomatosis, o ser un nódulo dérmico con frecuencia abrazado por ductos. En el contexto de un CBC los triquilemomas podrían llegar a confundirse con una diferenciación queratósica del CBC; sin embargo, debemos tener en cuenta que los CBC superficiales no presentan este tipo de diferenciación.

En el contexto de un CBC más difícil puede ser constatar la presencia de un espiradenoma o un hidradenoma de células claras. En nuestro caso de espiradenoma, este se mostraba a nivel de subcutis en forma de un único nido redondeado de aspecto basaloide. A poco aumento, impresiona de un nódulo profundo del CBC suprayacente. Sin embargo, un análisis más cuidadoso debe alertarnos de las diferencias entre ambos tumores. De esta forma el estroma del CBC contiene abundantes vasos y fibroblastos, siendo escaso el del espiradenoma. Además la presencia de linfocitos y depósitos de membrana basal entremezclados con las células tumorales debe alertarnos que se trata de lesiones distintas. En nuestro caso no se observaban claramente ductos con hematoxilina/eosina, pero con CEA estos se evidenciaron. Además, BerEP4 marcaba únicamente el CBC, lo que permitía su distinción.

El hidradenoma de células claras, también conocido como hidradenoma apocrino, hidradenoma sólido-quístico, o hidradenoma nodular, puede confundirse fácilmente con un CBC de células claras en el contexto de una colisión. En nuestro caso, se distinguían 3 tipos celulares en el hidradenoma: Además de las células claras, presentaban células epidermoides de citoplama amplio y eosinófilo, y células poligonales con un núcleo más compacto y escaso citoplama, pero carecía de las células mucinosas . Las áreas quísticas del hidradenoma de células claras pueden interpretarse como los espacios que producen la necrosis en masa de los CBC. Una de las claves para distinguir ambos tumores es el estroma, de nuevo el CBC presentaba un estroma con abundantes fibroblastos, mientras que el del hidradenoma de células claras mostraba un estroma escleroso con escasa celularidad. La presencia de ductos, aunque posible en el CBC, debería alertarnos de la presencia de una lesión distinta. Nuevamente la

inmunohistoquímica, nos ayudará a distinguir claramente ambos tumores. De esta forma el BerEP4 marcó claramente el CBC, mientras la tinción en el hidradenoma de células claras se limitaba a las células claras. En este caso el EMA resultó muy útil pues es negativo para el CBC y marcaba las células epidermoides del hidradenoma de células claras. Finalmente, el Ki67 permitió ver que ambos tumores tenían un índice proliferativo distinto.

Merece un comentario a parte los hallazgos inmunohistoquímicos de la actina de músculo liso. Si bien los resultados fueron los esperados en las neoplasias de la uFSA. Nos sorprendió, la positividad en los CBC. La presencia de actina positiva en los CBC se ha interpretado como una diferenciación mioepitelial[34]; sin embargo, en una serie en la que estudiaron 36 casos de distintos tipos de CBC hallaron una positividad para actina en las células tumorales en el 47% de los casos, y de un 36% para el estroma[35]. Probablemente, la positividad para actina sea un hallazgo frecuente, pero al no ser un anticuerpo que se use de forma rutinaria para el estudio de CBC sea menos conocido.

Consideramos que el presente estudio tiene algunas limitaciones. Aunque valora 23.265 solo hemos hallado 12 casos de colisión de CBC con una neoplasia de la uFSA, y ninguna colisión en caso de los CEC. El escaso número de casos limita en gran medida las conclusiones, y no permite una valoración estadística de los mismos.

En conclusión, se ha presentado la mayor serie de colisiones entre CBC y neoplasias de la uFSA, describiéndose 4 colisiones que no se habían descrito previamente (quiste infundibular, esteatocistoma, espiradenoma e hidradenoma de células claras). Se exponen las características más importantes para realizar un correcto diagnóstico diferencial y establecer el diagnóstico correcto. Además se propone una teoría etiopatogénica que podría explicar la mayor frecuencia de las colisiones de CBC con neoplasias de la uFSA en comparación con las colisiones de dichas neoplasias con CEC, que puede abrir nuevas líneas de investigación.

BIBLIOGRAFÍA

1.- Weedon D, Strutton G, Rubin AI. Weedon's Skin Patholoy. 3th ed. China. Churchuill Livingtone Elsevier 2010.

2.- Martín- García E, Arias-Santiago S, Serrano- Ortega S, Buendía-Eisman A. Evolución e incidencia del cáncer de piel y labio durante el periodo 1978-2007-. Actas Dermosifilogr 2017:108: 335-45.

3.- Revenga-Arranz F, PAricio-Rubio JF, Vázquez-Salvado MM, del Villar-Sordo V. Descriptive epidemilogy of basal cell carcinoma and cutaneous squamous cell carcinoma in Soria (north-eastern Spain) 1998-2000: a hospital based survey. JEADV 2004; 18: 137-41.

4.-Ackerman AB. Basal cell carcinoma with follicular differentiation. Am J Dermatopathol 1989; 11:481–505.

5.- Sellheyer K. Basal cell carcinoma: cell of origen, cancer stem cell hypothesis and stem cell markers. Br J Dermatol 2011; 164: 696-711.

6.- Elder DE, Elenitsas R, Rosenbach M, Murphy GF, Rubin AI, Xu X. Lever's HIstopathology of the skin. 11th ed. Philadelphia : Wolters Kluwer; 2015.

7- Requena L. Neoplasias anexiales cutáneas1 th. Madrid: Aula Médica Editociones; 2004.

8.- Ackermann AB, Viragh PA, Chongchitnant N. Neoplasm with follicular differentiation. Philadelphia: Lea & Febiger: 1993.

9.- Moreno C, Requena C, Requena L. Embriología, histología y fisiología del folículo piloso. En: Requena L. Neoplasias anexiales cutáneas1 th. Madrid: Aula Médica Editociones; 2004, pp 185-202.

10.- Boyd AS, Rapini RP. Cutaneous collision tumors. An analysis of 69 cases and review of the literature. Am J Dermatopathol 1994; 16: 253-7.

11.-Kossard S, Epstein EH Jr, Cerio R, Yu LL. Weedon D. Basal cell carcinoma. En: LeBoit PE, Burg G, Weedon D, Sarasin A. Pathology & Genetics. Skin Tumours. 1st Ed. IARC Press: Lyon 2006. pp 13-19.

12.- Díaz-Cascajo C, Reichel M, Sánchez JL. Malignant neoplasms associated with seborrheic keratosis. An analysis of 54 cases. Am J Dermatopathol 1996: 18: 278-82.

13.- Piqué-Duran E, Paredes B.. Colisión de carcinoma epidermoide y carcinoma basocelular. Estudio inmunohistoquímico con EMA y BerEP4 de 3 casos. XXXVI Reunión del Grupo Español de

Dermatopatología, celebrado en Barcelona el día 20 de Octubre, 2010.

14.- McKiernan MV, McCann JJ. Collision tumour – an unusual skin lesion. Br J Dermatol 1995; 132: 486.

15.- Piérard GE, Fazaa B, Henry F, Kamoun MR, Piérard-Franchimont C. Collision of primary malignant neoplasm on the skin: The connection between malignant melanoma and basal cell carcinoma. Dermatology 1997; 194: 378-9.

16.- Burkhaltter A, White WL. Malignant melanoma in situ colonizing basal cell carcinoma. Am J dermatopathol 1997; 19: 303-7.

17.- Levy J, Cagnano E, Benharroch D, Monos T, Lifshitz T. Coliision sebaceous and cell carcinomas of the eyelid. Ann Daig Pathol 2006; 10: 157-9.

18.- Boran C, Parlak AH, Erkol H. Collision tumor of trichofolliculoma and basal cell carcinomaAstr J Dermatol 2007; 48; 127-9.

19.- Wallace ML, Smoller BR. Trichoepitelioma with an adjacent basal cell carcinoma, transformation os collision?. J Am Acad Dermatol 1997; 37: 343-5.

20.- Kallam AR, Satyaranayana MA, Aryasomayajula S, Krishna R. Basal cell carcinoma developing from trichoepitelioma: Review of three cases. J Clin Diagn Res 2016 ; 10: 17-9.

21.- Sangwaiya A, Sharma J, Sharma S, Munghate A, Samal S, and Sen R. Multiple Familial Trichoepithelioma with an Adjacent Basal Cell Carcinoma, Transformation or Collision – A Case Report and Review of Literature. Ind J Dermatol 2015; 60: 280-3.

22.- Jayaprakasam A, Rene C. A benign or malignant eyelid lump – can you tell? An unusual collision tumor highlighting the difficulty differentiating a hidrocystoma from a basal cell carcinoma. BMJ Case reports 2012; doi: 10.1136/bcr.12.2011. 5307.

23.- Al Kaptan M, KAttampallil J, Rosendakd C. Trichilemmoma in continuity with pigmented basal cell carcinoma; with dermatoscopy and dermatopathology. Dermatol Pract Concept 2015; 5: 57-9.

24.- Crowson AN, Magro CM. Basl cell carcinoma arising in association with desmoplastic trichilemmoma. Am J Dermatopathol 1996; 18: 43-8.

25.- Hofer A, Kaddu S, Seidi H, Kerl H, Wolf P. Collision of squamous cell carcinoma with melanoma in situ in a child with xeroderma pigmentosum. Dermatology 2001; 203: 66-9.

26.- Theocharous c, Jaworski RC. Squamous cell carcinoma arising in an eccrine hidrocystoma. Pathology 2003; 25: 184-6.

27.- Piqué-Duran E, Cameselle-Martínez D, Palacios-Llopis S, García-Vázquez O, Pérez-Cejudo JA. Carcinoma epidermoide sobre quiste infundibular. Piel 2012; 27: 441-445.

28.- Terada T. Basal cell carcinoma arising from epidermal cyst. J Cutan Pathol 2015; 19: 105-6.

29.- Requena L, Yus ES, Simon P, del Río E. Induction of cutaneous hiperplasias by altered stroma. Am J Dermatopathol 1996; 18: 248-66.

30.- Marsch AM, Shackelton JB, Elston DM. Trichoepitelioma and spiradenoma collision tumor. Cutis 2015; 95: 192 y 211-4.

31.- Sangueza M. Requena L. Cilindroma y Espiradenoma. En: Requena L. Neoplasias anexiales cutáneas1 th. Madrid: Aula Médica Editociones; 2004.

32.- Buckel TBH, Helm KF, Ioffreda MD. Cystic basal cell carcinoma or hidrocystoma?. The use of an excisional biopsy in a histopathollogically challenging case. Am J Dermatopathol 2004; 26: 67-9.

33.- Kurokawa I, Nishimura K, Tarumi C, Hakamada A, Isoda K, Mizutani H, Tsubura A. Eccrien spiradenoma: co-expression of cytokeratin and smoothmuscle actin suggesting differentiation toward myoepithelial cells. J Eur Acad Dermatol 2007; 21: 121-122.

34.- Zheng S, Guo Y, Mones JM. Basal cell carcinoma with myoepithelial differentiation. Am J Dermatopathol 2011; 33: 863-6.

35.- Tsukamoto H, Hayashibe K, Mishima Y, Ichihashi M. The altered expression of alpha-smooth muscle actin in basal cell epithelioma and its surrounding stroma: with special reference to proliferating cell nuclear antigen expression and adenoid differentiation. Br J Dermatol 1994;130: 189-94.

36.- Piqué-Duran E; Durán-Hernández MC; Pérez-Cejudo JA; García-Vázquez O; Castro-González E; Azcue-Mayorga M. Colisión de basocelular e hidradenoma de células claras. 43º Reunión del Grupo Español de Dermatopatología celebrada en Barcelona los días 10 y 11 de noviembre de 2017.

TABLA 1: Datos Epidemiológicos

CASO	AÑO+	SEXO/EDAD	ANTECEDENTES	INMUNOSUPRESIÓN	COMENTARIO
Caso 1	2005	Mujer / 75	HTA, DM, Cardiopatia	NO	Éxitus 2007
Caso 2	2009	Varón / 67	HTA, Sd Prostático, hipercolesterolemia, Prótesis de cadera	NO *	Éxitus 2012 por C. Pulmón
Caso 3	2009	Mujer / 85	Bocio Multinodular intervenido, Sd ansioso, múltiples CBC	NO	
Caso 4	2011	Mujer / 83	HTA, Hiperuricemia, Cardiopatia, Hipertrigliceridemia, CBC 2005	NO	
Caso 5	2013	Varón / 26	X. Pigmentosum, CBC, Melanoma (x1), CEC y KA	NO	
Caso 6	2014	Mujer / 49	Sin interés	NO	
Caso 7	2015	Varón/ 66	Sd Nefrótico tratamiento inmunosupresor	SI	
Caso 8	2016	Mujer / 66	CBC 2004	NO	
Caso 9	2016	Varón / 91	C. Próstata; Linfoma Hodgkin; CBC 2012	SI	
Caso 10	2017	Mujer / 57	Cirrosis Biliar Primaria; Colitis ulcerosa; Varices esofágicas; hipotiroidIsmo; C. Mama 2016; tratamiento con prednisona	SI	Éxitus 2017 por C. Mama
Caso 11	2017	Varón / 66	CBC 2011	NO	
Caso 12	2017	Mujer / 72	Artrosis; Osteoporosis	NO	

+ Año de diagnóstico

* Paciente que falleció 3 años después del diagnóstico de la colisión por un cáncer de pulmón, aunque no se había diagnosticado en ese momento. Es decir, que aunque no se hubiera detectado podía estar inmunosuprimido.

C.: Cáncer; CBC: Carcinoma basocelular; CEC: Carcinoma espinocelular; DM: Diabetes Mellitus; HTA: Hipertensión arterial; KA: Queratoacantoma; Sd: Síndrome; X.: Xeroderma

TABLA 2: Datos Histopatológicos

CASO	COLISIÓN		Localización lesión	Situación neoplasia uFSA	Diagnóstico Clínico
	Tipo CBC	Neoplasia uFSA			
Caso 1	Nodular	Hidrocistoma	Labio superior	Inferior	CBC
Caso 2	Nodular	Q. Infundibular	Malar izquierdo	Inferior	CBC
Caso 3	Adenoide	Esteatocistoma	Retroauricular derecho	Inferior	CBC
Caso 4	Nodular/ Infiltrativo	Espiradenoma	Frontal	Inferior	CBC
Caso 5	Adenoide	Q. Infundibular	Esternal	Inferior	CBC
Caso 6	Nodular/ Micronodular	Esteatocistoma	Paranasal dcha	Inferior	CBC
Caso 7	Nodular	Q. Infundibular + Hidrocistoma	Dorso nasal	mezclado	CBC
Caso 8	Micronodular	Hidrocistoma	Ladera nasal	Inferior	CBC
Caso 9	Micronodular	Hidradenoma de cel claras	Espalda	mezclado	CBC
Caso 10	Superficial	Triquilemoma	Mejilla derecha	mezclado	CBC
Caso 11	Superficial	Triquilemoma	Espalda	mezclado	CBC
Caso 12	Micronodular	Hidrocistoma	Frente	Inferior	CBC (vs Q. Infundibular)

CBC: Carcinoma Basocelular; Q. Quiste

TABLA 3: Inmunohistoquímica

CASO	Neoplasia uFSA	BerEP4 CBC/ uFAS	CEA CBC/ uFAS	Actina CBC/ uFAS	EMA CBC/ uFAS	CKA1/ A3 CBC/ uFAS	Ki67 CBC/ uFAS	Giemsa CBC/ uFAS
Caso 1	Hidrocistoma	+/-	-/+ capa luminal	+ focal y estroma/ + hilera periferica				
Caso 2	Q. Infundibular	+/-	-/-	+ focal/-				
Caso 3	Esteatocistoma	+/-	-/-	-/-				
Caso 4	Espiradenoma	+/-	-/+ ductos	+ focal y estroma/+ Ribete periférico y reticulado central	-/+ Algunas células			
Caso 5	Q. Infundibular							
Caso 6	Esteatocistoma	+/-	-/+ celulas luminales	+ focal/+ focal estroma				
Caso 7	Q. Infundibular + Hidrocistoma	+/-	-/- Q. Inf/+ capa luminal hidrocistoma	+/+ hilera periferica/+ hilera periferica				
Caso 8	Hidrocistoma	+/-	-/+ capa luminal	-/+ capa periferica				
Caso 9	Hidradenoma de cel claras	+/+ solo cel claras	-/+ ductos		-/+ en celulas epidermoides	+/+	++/+	+/- estroma
Caso 10	Triquilemoma	+/+ focal						
Caso 11	Triquilemoma	+/+ focal debil			-/+ débil focal y ductos			
Caso 12	Hidrocistoma	+/-	-/+					

Inf: Infundibular; Q.:Quiste; uFSA: Unidad Foliculo-sebácea-apocrina